HAIC-FOLFOX联合卡瑞利珠单抗用于不可切除肝细胞癌的临床观察Δ

祝　平*,卢西雅,田艳飞#(辽宁省肿瘤医院内镜科,沈阳　110042)

中图分类号　R735.7;R969.4　　**文献标志码**　A　　**文章编号**　1001-0408(2025)22-2833-05
DOI　10.6039/j.issn.1001-0408.2025.22.14

摘　要　目的　探讨基于奥沙利铂和氟尿嘧啶药物组合的肝动脉灌注化疗(即HAIC-FOLFOX)联合卡瑞利珠单抗用于不可切除肝细胞癌(HCC)的有效性和安全性。**方法**　回顾性收集2021年1月1日—2023年3月1日于辽宁省肿瘤医院住院治疗的222例不可切除HCC患者的资料,根据治疗方案的不同将其分为对照组(HAIC-FOLFOX联合索拉非尼,117例)和观察组(HAIC-FOLFOX联合卡瑞利珠单抗,105例)。比较两组患者治疗4个周期后的近期疗效指标[客观缓解率(ORR)和疾病控制率(DCR)]和远期疗效指标[中位总生存期(mOS)和1年内中位无进展生存期(mPFS)],治疗前及治疗4个周期后的肿瘤标志物(甲胎蛋白、癌胚抗原、糖类抗原19-9)、免疫功能指标($CD3^+$、$CD4^+$和$CD8^+$ T细胞亚群)水平,以及治疗期间的不良反应发生情况。**结果**　观察组患者的ORR为55.24%,显著高于对照组的35.90%($P<0.05$),而两组患者的DCR比较差异无统计学意义($P>0.05$);观察组患者的mOS、1年内mPFS(15.22、10.83个月)均显著长于对照组(11.34、8.04个月)($P<0.05$)。治疗4个周期后,两组患者的肿瘤标志物水平均显著低于同组治疗前,观察组患者的$CD3^+$、$CD4^+$ T细胞比例均显著高于同组治疗前($P<0.05$);且观察组患者的上述指标均显著优于同期对照组($P<0.05$)。观察组发生1～3级免疫相关性肺炎、毛细管增生的患者比例均显著高于对照组($P<0.05$),而两组发生1～3级发热、乏力、皮疹等不良反应的患者比例比较,差异均无统计学意义($P>0.05$)。**结论**　相较于HAIC-FOLFOX联合索拉非尼,HAIC-FOLFOX联合卡瑞利珠单抗可显著提高不可切除HCC患者的ORR,延长mOS和1年内mPFS,有效降低肿瘤标志物水平,改善部分免疫功能指标,但会增加免疫相关不良事件的发生风险。

关键词　肝动脉灌注化疗;卡瑞利珠单抗;索拉非尼;不可切除肝细胞癌;有效性;安全性

Clinical observation of HAIC-FOLFOX combined with camrelizumab in the treatment of unresectable hepatocellular carcinoma

ZHU Ping, LU Xiya, TIAN Yanfei (Dept. of Endoscopy, Liaoning Cancer Hospital & Institute, Shenyang 110042, China)

ABSTRACT　OBJECTIVE To investigate the efficacy and safety of hepatic arterial infusion chemotherapy based on the oxaliplatin and fluorouracil drug combination (HAIC-FOLFOX) combined with camrelizumab in the treatment of unresectable hepatocellular carcinoma (HCC). **METHODS** The data of 222 unresectable HCC patients hospitalized at Liaoning Cancer Hospital & Institute from January 1, 2021 to March 1, 2023 were retrospectively collected. Based on treatment regimens, patients were divided into a control group (HAIC-FOLFOX+sorafenib, $n=117$) and an observation group (HAIC-FOLFOX+camrelizumab, $n=105$). Short-term efficacy indicators [objective remission rate (ORR) and disease control rate (DCR)] and long-term efficacy indicators [median overall survival (mOS) and median progression-free survival (mPFS) within one year] after 4 cycles of treatment, the levels of tumor markers (alpha fetoprotein, carcinoembryonic antigen, carbohydrate antigen 19-9), immune function indicators ($CD3^+$, $CD4^+$, and $CD8^+$ T-cell subsets) before treatment and after 4 cycles of treatment, as well as the occurrence of adverse reactions, were compared between two groups. **RESULTS** The ORR of the observation group was 55.24%, which was significantly higher than 35.90% of the control group ($P<0.05$); while there was no statistically significant difference in DCR between the two groups ($P>0.05$). The mOS and mPFS within 1 year of the observation group (15.33, 10.83 months) were significantly longer than the control group (11.34, 8.04 months) ($P<0.05$). After 4 cycles of treatment, tumor marker levels of the two groups were significantly lower than before treatment, and the proportions of $CD3^+$ and $CD4^+$ T cells were significantly higher than before treatment ($P<0.05$). Above indexes of the observation group were significantly better than the control group at the same time ($P<0.05$). The proportions of patients in the observation group who developed grade 1-3 immune-related pneumonia and capillary proliferation were significantly higher than the control group ($P<0.05$), while there were no statistically significant differences in the proportions of patients experiencing grade 1-3 adverse reactions such as fever, fatigue and rash between two groups ($P>0.05$). **CONCLUSIONS** Compared with HAIC-FOLFOX combined with sorafenib, HAIC-FOLFOX combined with camrelizumab can significantly improve the

Δ**基金项目**　辽宁省科学技术计划项目(No.2022-BS-061)

***第一作者**　主治医师,博士。研究方向:肝癌的临床诊疗。E-mail: sunyijun0513@163.com

\# **通信作者**　主治医师,硕士。研究方向:肝癌的临床诊疗。E-mail: fly23411015@126.com

ORR, prolong mOS and mPFS within 1 year, effectively reduce tumor marker levels, and improve certain immune function indicators in patients with unresectable HCC, but it increases the risk of immune-related adverse events.

KEYWORDS hepatic arterial infusion chemotherapy; camrelizumab; sorafenib; unresectable hepatocellular carcinoma; efficacy; safety

原发性肝细胞癌(hepatocellular carcinoma,HCC)是一种常见的消化系统恶性肿瘤。流行病学调查数据显示,全球每年HCC新发病例达70余万,我国新发病例占50%～55%[1]。由于早期缺乏特异性临床表现,约70%的HCC患者在确诊时已处于中晚期,无法进行根治性手术切除,加之大多患者存在肝内多发病灶或大血管侵犯,故治疗效果不理想[2]。

肝动脉灌注化疗(hepatic arterial infusion chemotherapy,HAIC)是一种直接向肝动脉灌注高浓度化疗药物的治疗手段,其可提高药物在肿瘤组织中的浓度,并可同时降低药物致全身不良事件的发生风险,在不可切除HCC[尤其是合并门静脉癌栓(portal vein tumoral thrombus,PVTT)HCC]的治疗领域表现出良好的效果[3]。目前,临床常将基于奥沙利铂和氟尿嘧啶的药物组合(即FOLFOX方案)以肝动脉持续灌注的方式(即HAIC-FOLFOX)用于治疗HCC,以期通过抑制肿瘤细胞增殖来发挥抗肿瘤效果[4]。此外,由于单一化疗的治疗效果有限,因此联合治疗策略较为常见,其中HAIC-FOLFOX联合索拉非尼方案是不可切除HCC的常用治疗方案[5]。随着研究的深入,免疫治疗已成为当前恶性肿瘤治疗领域不可或缺的手段。卡瑞利珠单抗是我国自主研发的程序性死亡受体1(programmed death-1,PD-1)抑制剂,可恢复和激活患者的免疫应答,并可通过独特的抗血管生成作用来强化化疗效果,在恶性肿瘤的联合治疗中具有至关重要的协同作用[6]。基于此,本研究拟以HAIC-FOLFOX联合索拉非尼为对照,评估HAIC-FOLFOX联合卡瑞利珠单抗治疗不可切除HCC的有效性及安全性,以期为进一步完善HCC的临床治疗方案提供参考。

1 资料与方法

1.1 纳入与排除标准

本研究的纳入标准为:(1)参照HCC相关诊疗指南的诊断标准[7],并通过病理学或影像学检查诊断为HCC;(2)肿瘤体积占肝脏总体积的50%以上或伴有明显的肝硬化、多个双叶病变或侵犯主要血管结构,无法确保切缘阴性或零残留疾病,评估为不可切除HCC;(3)至少完成4个周期的HAIC-FOLFOX联合索拉非尼或卡瑞利珠单抗治疗;(4)肝功能Child-Pugh分级为A、B级;(5)美国东部肿瘤协作组体能状态(Eastern Cooperative Oncology Group-performance status, ECOG-PS)评分为0～2分。

本研究的排除标准为:(1)临床资料不完整者;(2)合并心脏、肾脏或其他重要器官严重功能障碍者;(3)同时存在其他类型恶性肿瘤者;(4)肝外转移者;(5)巴塞罗那临床肝癌(Barcelona clinic liver cancer,BCLC)分期为D期者;(6)合并有自身免疫性疾病者。

1.2 研究对象

回顾性收集2021年1月1日－2023年3月1日于辽宁省肿瘤医院住院治疗的222例HCC患者的资料,根据治疗方案的不同将其分为对照组(HAIC-FOLFOX联合索拉非尼,117例)和观察组(HAIC-FOLFOX联合卡瑞利珠单抗,105例)。本研究方案经该院伦理委员会审核批准(伦理号KY20231210-2)。

1.3 治疗方法

所有患者在进行治疗前均完善计算机体层摄影(computerized tomography,CT)或磁共振成像(magnetic resonance imaging,MRI),并在排除治疗禁忌后开始治疗。

所有患者均给予HAIC-FOLFOX治疗,具体方法为:采用Seldinger技术,以患者右侧股动脉为穿刺部位进行局部麻醉,麻醉成功后置入4F血管鞘,经该血管鞘插入造影导管至肝动脉,注入碘克沙醇注射液[江苏恒瑞医药股份有限公司,国药准字H20103675,规格100 mL:32 g(Ⅰ)]10 mL造影以确认肿瘤供血动脉;然后,在肿瘤供血动脉处留置微导管,妥善固定Y型瓣膜,固定患者右下肢后将其送返病房;随后,两组患者均给予注射用奥沙利铂[齐鲁制药(海南)有限公司,国药准字H20203216,规格10 mL:50 mg]85 mg/m^2(若肿瘤直径＞10 cm,则将剂量调整为130 mg/m^2),第1天,持续滴注(时间超过2 h)+注射用亚叶酸钙(北京双鹭药业股份有限公司,国药准字H20043775,规格按$C_{20}H_{23}N_7O_7$计100 mg)200 mg/m^2,第1天,持续滴注(时间超过2 h)+氟尿嘧啶注射液(广东岭南制药有限公司,国药准字H20183471,规格10 mL:0.5 g),第1天以400 mg/m^{2}静脉推注(时间短于15 min),再以2 400 mg/m^{2}持续滴注(时间超过46 h,于第2天完成给药)。以3周为1个周期,共治疗4个周期。

对照组患者在上述HAIC-FOLFOX治疗的基础上,口服甲苯磺酸索拉非尼片[江西山香药业有限公司,国药准字H20203397,规格0.2 g(以索拉非尼计)]0.4 g,每天2次,持续用药直至疾病进展(progressive disease,PD)。观察组患者在上述HAIC-FOLFOX治疗的基础上,于第1天静脉滴注注射用卡瑞利珠单抗(苏州盛迪亚生物医药有限公司,国药准字S20190027,规格200 mg/瓶)3 mg/kg(体重＜60 kg者)或200 mg(体重≥60 kg

者），每3周重复1次，持续用药直至PD。

1.4 观察指标

1.4.1 患者基线资料

收集所有患者的年龄、性别、体重指数（body mass index，BMI）、疾病特征、全血细胞计数、肿瘤标志物等相关指标信息。

1.4.2 临床疗效

（1）近期疗效指标：治疗4个周期后，两组患者均复查CT或MRI，并按照《实体瘤临床疗效评价标准1.1版》[8]评估近期疗效，包括完全缓解（complete remission，CR）、部分缓解（partial remission，PR）、疾病稳定（stable disease，SD）、PD。记录两组患者的客观缓解率（objective remission rate，ORR）和疾病控制率（disease control rate，DCR）：ORR＝（PR例数+CR例数）/总例数×100%、DCR＝（PR例数+CR例数+SD例数）/总例数×100%。

（2）远期疗效指标：截至2025年3月1日，医师通过追溯病历资料或电话联系等方式调查患者的生存情况，绘制总生存（overall survival，OS）曲线和1年内无进展生存（progression-free survival，PFS）曲线，并计算中位总生存期（median overall survival，mOS）和1年内中位无进展生存期（median progression-free survival，mPFS）。

1.4.3 肿瘤标志物及免疫功能相关指标

收集两组患者治疗前及治疗4个周期后的肿瘤标志物及免疫功能相关指标的检测结果。肿瘤标志物包括血清甲胎蛋白（alpha fetoprotein，AFP）、癌胚抗原（carcinoembryonic antigen，CEA）、糖类抗原19-9（carbohydrate antigen 19-9，CA19-9）水平（以酶联免疫吸附测定法检测）；免疫功能相关指标包括$CD3^+$、$CD4^+$、$CD8^+$ T细胞比例（以流式细胞仪检测）。

1.4.4 不良反应

收集两组患者治疗期间的不良反应发生情况，包括发热、乏力、皮疹、腹泻、恶心、贫血、血小板减少、甲状腺功能减退、胆红素升高、免疫相关性肺炎、白蛋白降低、毛细血管增生；同时，使用《通用不良事件术语标准5.0版》[9]对不良反应进行分级。

1.5 统计学方法

采用SPSS 26.0软件对数据进行统计分析。计量资料以$\bar{x}\pm s$表示，组间比较采用t检验；计数资料用例数或率表示，组间比较采用χ^2检验；采用Kaplan-Meier曲线进行生存分析，并进行Log-rank检验。检验水准$\alpha=0.05$。

2 结果

2.1 两组患者的基线资料比较

两组患者的性别、年龄、BMI、BCLC分级、ECOG-PS评分、Child-Pugh分级、肿瘤直径、AFP水平和乙肝感染、血管侵犯、肝硬化、腹水发生情况比较，差异均无统计学意义（$P>0.05$）。结果见表1。

表1 两组患者的基线资料对比

特征	对照组（n=117）	观察组（n=105）	t/χ^2	P
性别/例			0.331	0.565
男	68	57		
女	49	48		
年龄（$\bar{x}\pm s$）/岁	61.94±7.74	62.95±8.52	0.685	0.495
BMI（$\bar{x}\pm s$）/（kg/m²）	23.83±4.12	22.92±4.63	1.148	0.253
BCLC分级/例			0.102	0.951
A级	31	29		
B级	39	36		
C级	47	40		
ECOG-PS评分/例			0.072	0.788
0～1分	50	43		
2分	67	62		
Child-Pugh分级/例			0.018	0.893
A级	58	53		
B级	59	52		
肿瘤直径/例			0.076	0.782
＜5 cm	48	45		
≥5 cm	69	60		
AFP/例			0.151	0.697
≥400 ng/mL	56	53		
＜400 ng/mL	61	52		
乙肝感染/例			0.001	0.974
是	66	59		
否	51	46		
血管侵犯/例			0.663	0.415
是	62	55		
否	55	50		
肝硬化/例			0.316	0.574
是	69	58		
否	48	47		
腹水/例			0.006	0.937
是	37	33		
否	80	72		

2.2 两组患者的临床疗效比较

2.2.1 近期疗效

治疗4个周期后，两组均无患者为CR；观察组患者的ORR显著高于对照组（$P<0.05$），而两组患者的DCR比较，差异无统计学意义（$P>0.05$）。结果见表2。

表2 两组患者的近期疗效比较

组别	n	CR/例	PR/例	SD/例	PD/例	ORR/%	DCR/%
对照组	117	0	42	47	28	35.90	76.07
观察组	105	0	58	35	12	55.24[a]	88.57

a：与对照组比较，$P<0.05$。

2.2.2 远期疗效

1年内（从治疗开始之日起算，下同），对照组无患者失访，84例患者出现PD；截至2025年3月1日，该组患者失访21例，剩余96例患者中有67例死亡。1年内，观察组无患者失访，55例患者出现PD；截至2025年3月1日，该组患者失访18例，剩余87例患者中有42例死亡。

生存分析结果显示，对照组患者的mOS为11.34个月[95%置信区间（confidence interval，CI）为8.39～15.23个月]，观察组患者的mOS为15.22个月（95%CI为10.23～17.44个月）；两组患者的mOS比较，差异有统计

学意义（$P<0.05$）。对照组患者的1年内mPFS为8.04个月（95%CI为6.32～11.94个月），观察组患者的1年内mPFS为10.83个月（95%CI为8.23～13.44个月）；两组患者的mPFS比较，差异亦有统计学意义（$P<0.05$）。结果见图1。

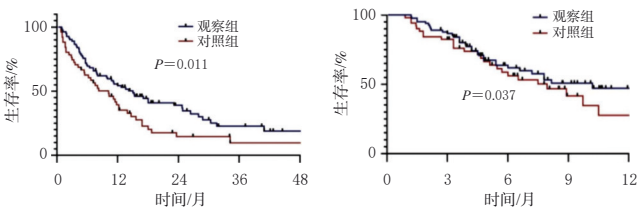

A. OS曲线　　B. 1年内PFS曲线

图1　两组患者的OS曲线和1年内PFS曲线

2.3　两组患者治疗前后的肿瘤标志物及免疫功能相关指标比较

治疗前，两组患者的肿瘤标志物及免疫功能相关指标水平比较，差异均无统计学意义（$P>0.05$）。治疗4个周期后，两组患者的肿瘤标志物水平均显著低于同组治疗前，观察组患者的$CD3^+$、$CD4^+$ T细胞比例均显著高于同组治疗前（$P<0.05$）；且观察组患者的肿瘤标志物水平均显著低于同期对照组，$CD3^+$、$CD4^+$ T细胞比例均显著高于同期对照组（$P<0.05$）。结果见表3。

表3　两组患者治疗前后的肿瘤标志物及免疫功能相关指标比较（$\bar{x}\pm s$）

组别	n	时间点	AFP/(ng/mL)	CEA/(ng/mL)	CA19-9/(U/mL)	$CD3^+$ T细胞比例/%	$CD4^+$ T细胞比例/%	$CD8^+$ T细胞比例/%
对照组	117	治疗前	735.92±42.23	58.62±8.23	141.94±16.33	47.53±6.23	28.95±5.39	27.94±4.82
		治疗4个周期后	673.43±39.74[a]	47.62±7.34[a]	64.53±7.11[a]	46.97±5.87	27.35±5.47	26.53±4.44
观察组	105	治疗前	752.62±52.62	60.54±27.72	143.52±43.25	48.24±5.44	27.45±4.82	27.52±4.39
		治疗4个周期后	602.35±62.35[ab]	39.53±5.55[ab]	59.85±7.42[ab]	52.35±4.83[ab]	29.96±4.44[ab]	25.45±4.40

a：与同组治疗前比较，$P<0.05$；b：与同期对照组比较，$P<0.05$。

2.4　两组患者的不良反应发生情况比较

两组患者均未发生4级及以上不良反应。观察组发生1～3级免疫相关性肺炎、毛细血管增生的患者比例均显著高于对照组（$P<0.05$），而两组发生1～3级发热、乏力、皮疹、腹泻、恶心、贫血等不良反应的患者比例比较，差异均无统计学意义（$P>0.05$）。结果见表4。

表4　两组患者1～3级不良反应发生情况比较[例（%）]

类型	对照组（n=117）	观察组（n=105）	χ^2	P
发热	15（12.82）	16（15.24）	0.312	0.577
乏力	19（16.24）	23（21.90）	1.210	0.271
皮疹	20（17.09）	28（26.67）	3.170	0.075
腹泻	17（14.53）	19（18.10）	0.547	0.460
恶心	24（20.51）	22（20.95）	0.007	0.934
贫血	22（18.80）	18（17.14）	0.114	0.736
血小板减少	33（28.21）	28（26.67）	0.076	0.783
甲状腺功能减退	9（7.69）	8（7.62）	0.001	0.981
胆红素升高	11（9.40）	9（8.57）	0.052	0.820
免疫相关性肺炎	3（2.56）	17（16.19）	12.800	<0.001
白蛋白降低	35（29.91）	33（31.43）	0.067	0.796
毛细血管增生	0（0）	28（26.67）	35.100	<0.001

3　讨论

本研究通过回顾性分析222例不可切除HCC患者的临床资料，对比了HAIC-FOLFOX联合索拉非尼（对照组方案）与HAIC-FOLFOX联合卡瑞利珠单抗（观察组方案）的治疗效果与安全性。结果显示，观察组患者的ORR（55.24% vs. 35.90%）、mOS（15.22个月 vs. 11.34个月）和1年内mPFS（10.83个月 vs. 8.04个月）均显著优于对照组。这一发现为不可切除HCC患者的治疗提供了新的思路，凸显了局部化疗联合免疫检查点抑制剂（如PD-1抑制剂）的潜在优势。

本研究中，观察组患者显著提升的ORR（55.24%）提示卡瑞利珠单抗的引入增强了肿瘤细胞在短期内对治疗的反应速度和敏感性。HAIC-FOLFOX可直接作用于肿瘤组织，有效杀伤肿瘤细胞并诱导免疫原性细胞死亡，释放肿瘤相关抗原和新抗原，为后续免疫治疗创造了有利条件[10]。卡瑞利珠单抗作为PD-1抑制剂，能够阻断肿瘤细胞程序性死亡受体配体1（programmed death-ligand 1，PD-L1）与T细胞PD-1的结合，解除肿瘤微环境对T细胞的免疫抑制，恢复并激活T细胞的抗肿瘤活性[11]。由此可见，化疗诱导的抗原释放与PD-1抑制剂介导的T细胞功能恢复形成了协同效应，这可能是观察组患者ORR显著提高的关键机制。同时，卡瑞利珠单抗独特的抗血管生成效应可能通过改善肿瘤微循环，促进化疗药物在肿瘤组织内的递送与分布，从而进一步强化了HAIC-FOLFOX的治疗效果[12]。

本研究中，观察组患者的mOS（15.22个月）和1年内mPFS（10.83个月）均较对照组（11.34、8.04个月）显著延长，提示HAIC-FOLFOX联合卡瑞利珠单抗在延缓HCC患者PD方面的效果较HAIC-FOLFOX联合索拉非尼更优。既往研究指出，单纯HAIC-FOLFOX或索拉非尼单药用于晚期HCC患者的mOS通常为10～12个月，本研究中观察组不可切除HCC患者的mOS已与之接近，甚至优于部分靶向+免疫制剂联合方案（如阿替利珠单抗+贝伐珠单抗）一线治疗晚期HCC的临床数据[13]，提示HAIC-FOLFOX联合卡瑞利珠单抗具有更好的治疗前景。持续的免疫激活状态可能有助于药物更有效地清除残余肿瘤细胞、控制微小转移灶，从而抑制肿瘤的复发与进展，这是实现患者长期生存获益的重要免疫学基础[14]。本研究中，免疫功能相关指标的动态变化为此提供了佐证：观察组患者治疗后的$CD3^+$、$CD4^+$ T细胞比例均较治疗前显著升高且显著高于同期对照组，表明HAIC-FOLFOX联合卡瑞利珠单抗可有效改善患者的系统性抗肿瘤免疫功能。此外，观察组患者治疗后的肿瘤标志物（AFP、CEA、CA19-9）水平均较治疗前显著降低且显著低于同期对照组，提示HAIC-FOLFOX联合卡瑞利珠单抗对肿瘤负荷的控制更为有效，也间接证实了该联用可有效逆转肿瘤微环境的免疫抑制状态，重建患者的抗肿瘤免疫能力。由此可见，这种系统性免疫激活与局部化疗直接杀伤作用的紧密结合，形成了“局部清除”

与“系统控制”的双重打击，这可能是观察组患者获得更优生存预后的内在驱动力。

本研究中，两组患者均未发生4级及以上不良反应。两组发生常见化疗相关毒性（如发热、乏力、恶心、血液学毒性）及部分靶向治疗相关毒性（如腹泻、皮疹）的患者比例比较，差异均无统计学意义。这表明在HAIC-FOLFOX治疗的基础上加用卡瑞利珠单抗并未显著增加传统化疗/靶向药物常见毒性反应的发生风险。此外，临床应足够重视免疫检查点抑制剂特有的免疫相关不良事件[15]。本研究中，观察组发生1～3级免疫相关性肺炎（16.19% vs. 2.56%）和毛细血管增生（26.67% vs. 0）的患者比例均显著高于对照组。毛细血管增生是卡瑞利珠单抗最常见且最具特异性的皮肤免疫相关不良事件，通常较轻微（1～2级），影响美观但较少危及生命；而免疫相关性肺炎虽然发生率相对较低，但严重时可能危及患者生命[16]。这提示临床在应用此类联合方案时，必须加强对免疫相关不良事件的主动监测（尤其是肺部症状），并进行早期识别及规范管理。总体而言，HAIC-FOLFOX联合卡瑞利珠单抗方案致不良反应发生情况与其已知的安全性报道相符，患者总体耐受性尚可，但免疫相关不良事件的风险管理是保障该方案安全使用的关键环节。

综上所述，相较于HAIC-FOLFOX联合索拉非尼，HAIC-FOLFOX联合卡瑞利珠单抗可显著提高不可切除HCC患者的ORR，延长其mOS和1年内mPFS，并可有效降低肿瘤标志物水平，改善部分免疫功能指标。虽然该联合方案会增加免疫相关性肺炎、毛细血管增生的发生风险，但整体安全性可控。本研究仅为单中心研究，所得结论尚需通过更大规模、更严谨设计的前瞻性随机对照试验来进一步验证。

参考文献

[1] ZHAO M, GUO Z, ZOU Y H, et al. Arterial chemotherapy for hepatocellular carcinoma in China: consensus recommendations[J]. Hepatol Int, 2024, 18(1): 4-31.

[2] TOH M R, WONG E Y T, WONG S H, et al. Global epidemiology and genetics of hepatocellular carcinoma[J]. Gastroenterology, 2023, 164(5): 766-782.

[3] ZHU S Q, YU Y H, YANG M Q, et al. Hepatic artery infusion chemotherapy combined with the FOLFOX regimen for the treatment of hepatocellular carcinoma: recent advances and literature review[J]. Expert Rev Anticancer Ther, 2024, 24(6): 423-434.

[4] JIANG P, CHEN C, TIAN J, et al. Efficacy and safety of HAIC-FOLFOX plus tyrosine kinase inhibitors and immune checkpoint inhibitors as first-line treatment for unresectable advanced hepatocellular carcinoma: a systematic review and meta-analysis[J]. Acad Radiol, 2025, 32(8): 4595-4606.

[5] ZHANG T Q, GENG Z J, ZUO M X, et al. Camrelizumab (a PD-1 inhibitor) plus apatinib (an VEGFR-2 inhibitor) and hepatic artery infusion chemotherapy for hepatocellular carcinoma in Barcelona Clinic Liver Cancer stage C (TRIPLET): a phase Ⅱ study[J]. Signal Transduct Target Ther, 2023, 8(1): 413.

[6] JIANG X M, WANG P, SU K, et al. Camrelizumab combined with transcatheter arterial chemoembolization and sorafenib or lenvatinib for unresectable hepatocellular carcinoma: a multicenter, retrospective study[J]. Ann Hepatol, 2024, 30(2): 101578.

[7] 王姗，吴庆旺，李小科，等.《原发性肝癌诊疗规范（2019年版）》解读[J]. 临床肝胆病杂志，2020，36(5)：996-999.

[8] SCHWARTZ L H, LITIÈRE S, DE VRIES E, et al. RECIST 1.1: update and clarification: from the RECIST Committee[J]. Eur J Cancer, 2016, 62: 132-137.

[9] ZSCHÄBITZ S, BIERNATH N, HILSER T, et al. Enfortumab vedotin in metastatic urothelial carcinoma: survival and safety in a European multicenter real-world patient cohort[J]. Eur Urol Open Sci, 2023, 53: 31-37.

[10] FU S M, XU Y K, MAO Y, et al. Hepatic arterial infusion chemotherapy, lenvatinib plus programmed cell death protein-1 inhibitors: a promising treatment approach for high-burden hepatocellular carcinoma[J]. Cancer Med, 2024, 13(9): e7105.

[11] YI J Z, ZHU Z J, LIU G W, et al. Hepatic arterial infusion therapy for advanced hepatocellular carcinoma after systemic treatment failure: multicenter, real-world study[J]. Hepatol Res, 2024, 54(6): 575-587.

[12] QIAO J H, WANG Y, FU C X, et al. Complete response and long-term survival after short-course camrelizumab plus apatinib, hepatic arterial infusion chemotherapy, and transarterial chemoembolization in large and advanced hepatocellular carcinoma: a case report[J]. J Gastrointest Oncol, 2024, 15(5): 2323-2329.

[13] CHENG A L, QIN S K, IKEDA M, et al. Updated efficacy and safety data from IMbrave150: atezolizumab plus bevacizumab vs. sorafenib for unresectable hepatocellular carcinoma[J]. J Hepatol, 2022, 76(4): 862-873.

[14] XIA Y X, TANG W W, QIAN X F, et al. Efficacy and safety of camrelizumab plus apatinib during the perioperative period in resectable hepatocellular carcinoma: a single-arm, open label, phase Ⅱ clinical trial[J]. J Immunother Cancer, 2022, 10(4): e004656.

[15] BLUM S M, ROUHANI S J, SULLIVAN R J. Effects of immune-related adverse events (irAEs) and their treatment on antitumor immune responses[J]. Immunol Rev, 2023, 318(1): 167-178.

[16] MA R, WANG J L, WANG Y Y. Recall of reactive cutaneous capillary endothelial proliferation (RCCEP) induced by stereotactic body radiation therapy (SBRT) in a patient with lung squamous cell carcinoma[J]. Exp Hematol Oncol, 2022, 11(1): 78.

（收稿日期：2025-05-29　修回日期：2025-09-22）

（编辑：张元媛）